

ОСОБЛИВОСТІ СТРУКТУРНОЇ ТА ФУНКЦІОНАЛЬНОЇ ПЕРЕБУДОВИ ПАРЕНХИМИ СІМ'ЯНИКІВ ЩУРІВ ПРИ ДОЗОВАНОМУ СТЕНОЗІ АОРТО-КЛУБОВОГО СЕГМЕНТУ

Коваль Д.Б. <https://orcid.org/0000-0002-8958-1731>
Данелюк В.Б. <https://orcid.org/0000-0001-5927-7328>
Пилин В.В. <https://orcid.org/0000-0002-6531-3556>
Миколенко А.З. <https://orcid.org/0000-0002-3906-0305>

Тернопільський національний медичний університет ім. І.Я. Горбачевського, Тернопіль, Україна

koval_dmybog@tdmu.edu.ua

Актуальність. Абдомінальна ішемічна хвороба є загальним терміном, що характеризує різноманітні клінічні синдроми ураження органів травної системи при порушенні кровотоку у черевній частині аорти та її гілках, внаслідок чого виникає невідповідність кровопостачання внутрішніх органів до їх енергетичних потреб з подальшим розвитком у них хронічної ішемії, некрозу клітин та тканини.

Ціль: встановити характерні особливості динаміки перебудови кровоносного русла сім'яників щурів при дозованому стенозі аорто-клубового сегменту.

Матеріали та методи. Експеримент проведено на 48 білих безпородних статевозрілих щурах-самцях середнім віком 3 місяці та масою 180200 г. Тварини були розділені на дві групи: дослідну (n=36) та контрольну (n=12). У тварин експериментальної групи моделювали дозований стеноз аорто-клубового сегменту. Попереднє знечудлення тварин здійснювали з допомогою внутрішньом'язових ін'єкцій кетаміну (50 мг/мл) в перерахунок 0,083 мг/г маси тіла. Після проведення лапаротомії через серединний розріз по білій лінії черевної стінки, виділяли черевну аорту та здійснювали її компресію на 1/3 діаметра шляхом накладання шовкової лігатури. Ступінь звуження контролювали за допомогою металевого зонда з конусоподібним наконечником. На 1, 3, 7 та 14 день тварин виводили із експерименту та проводили органометричну оцінку стану сім'яників з визначенням наступних показників: масу органу встановлювали за допомогою ваги торсійної ВТ-500, довжину та ширину вимірювали, використовуючи штангенциркуль. Після чого відбирали шматочки тканини сім'яників та фіксували їх у 10 % розчині нейтрального формаліну та в 96° етиловому спирті. Отримані парафінові зрізи товщиною 57 мкм фарбували гематоксиліном і еозином та проводили мікроскопічне дослідження серії гістологічних зрізів.

Результати. Через добу після моделювання експериментального стенозу аорто-клубового сегменту при мікроскопічному дослідженні структури яєчка спостерігався значний набряк строми органу. Інтерстиціальна тканина нерівномірно розташовувалась між звивистими сім'яними трубочками, просвіт між якими був незначно розширеним. Внутрішня структура самих каналців залишалась збереженою, в них чітко диференціювались шари сперматогенних клітин, що перебували на різних стадіях дозрівання. На третю добу спостереження попередньо виявлені ознаки розладів органного кровообігу яєчка продовжували наростати. Набряк інтерстиціальної тканини яєчка незначно зменшився, проте до нього приєднались зміни у структурі клітин сперматогенного епітелію. Проявом яких стало відшарування сперматогоній від базальної мембрани каналців та розширення проміжків між рядами сперматогенних клітин. Стінки дрібних артерій та артеріол все ще були значно потовщеними. На 7 добу на тлі значного зменшення набряку простору між звивистими сім'яними трубочками починали наростати дистрофічні зміни тканини яєчка. На 14 добу спостерігали ще більш виражені ознаки розладів органної гемодинаміки та, як наслідок, порушення трофіки сім'яників експериментальних тварин. Проявом таких змін було виражене артеріальне та венозне повнокров'я. Артерії великого калібру були значно кровонаповненими, на фоні цього дрібні та артерії середнього калібру, особливо артеріоли, мали потовщені стінки та помітно звужений просвіт.

Висновок. При дозованому стенозі аорто-клубового сегменту виникають значні розлади центральної гемодинаміки, характерні при оклюзійних захворюваннях аорти та її гілок. Внаслідок цього у сім'яниках статевозрілих щурів-самців виникають дистрофічні зміни клітин сперматогенного епітелію та знижується функціональна активність органу, що може складати основу для розвитку непліддя.

Ключові слова: дистрофія, стеноз, сім'яники, аорто-клубовий сегмент.

Актуальність. Відомо, що сперматогенез є надзвичайно динамічним процесом, саме тому клітини сперматогенного епітелію активно реагують на дію екзогенних та ендогенних вражаючих факторів. Одним з основних внутрішніх чинників, що призводить до розвитку чоловічого непліддя, вважається циркуляторна гіпоксія, внаслідок якої виникають структурні зміни у звивистих сім'яних

трубачах та інтерстиційній тканині яєчка [2]. До найбільш частих чинників, що призводять до розладів органної гемодинаміки яєчка, відносять: варикозне розширення вен лозоподібного сплетення (10-35 %), наявність косої пахвинної грижі (1 %), або ж проведена герніопластика [4]. За згаданих умов відбувається часткова компресія структур сім'яного канатика, внаслідок чого виникає

гостра або ж хронічна ішемія яєчка, підвищення в ньому венозного тиску та розлади терморегуляції органу. У недавніх публікаціях знаходимо достатньо даних про те, що за згаданих патологічних станів виникають структурні зміни тканини яєчка з порушенням його ендокринної та сперматогенної функцій [1]. Саме тому все більше уваги науковців приділяється можливим методам корекції виникнення таких змін при відновленні нормального кровотоку в яєчку після варикоцелектомії та проведеної герніопластики [6]. Абдомінальна ішемічна хвороба є загальним терміном, що характеризує різноманітні клінічні синдроми ураження органів травної системи при порушенні кровотоку у черевній частині аорти та її гілках, внаслідок чого виникає невідповідність кровопостачання внутрішніх органів до їх енергетичних потреб з подальшим розвитком у них хронічної ішемії та некрозу клітин та тканини. Серед чинників, що призводять до виникнення даного патологічного стану, виділяють внутрішньосудинні (62-90 %) та екстравазальні (10-38 %) фактори. Найбільш частою причиною появи інтравазальних уражень є атеросклероз (52-88 %) та неспецифічний аортоартерейт (22-30 %). До екстравазальної компресії найчастіше призводить дугоподібна зв'язка діафрагми та її медіальна ніжка (40-72 %) [8].

Ціль: встановити характерні особливості динаміки перебудови кровоносного русла сім'яників щурів при дозованому стенозі аорто-клубового сегменту.

МАТЕРІАЛИ ТА МЕТОДИ

Експеримент проведено на 48 білих безпородних статевозрілих щурах-самцях середнім віком 3 місяці та масою 180200 г. Піддослідні тварини утримувались у стандартних для віварію умовах (кількість особин у одній не перевищувала 10 тварин). Всі маніпуляції з експериментальними тваринами проводили із дотриманням правил, передбачених Європейською конвенцією по нагляду за використанням хребетних тварин з науковою метою (Страсбург, 1985). Усі тварини були розділені на дві групи: дослідну та контрольну, до останньої увійшло 12 тварин. Експериментальну групу склали 36 тварин із модельованим дозованим стенозом аорто-клубового сегменту. Усі оперативні маніпуляції виконувались з дотриманням правил асептики та антисептики. Попереднє знечулення тварин здійснювали з допомогою внутрішньом'язових ін'єкцій кетаміну (50 мг/мл) в перерахунку 0,083 мг/г маси тіла. Після проведення лапаротомії через серединний розріз

по білій лінії черевної стінки, виділяли черевну аорту та здійснювали її компресію на 1/3 діаметра шляхом накладання шовкової лігатури. Ступінь звуження контролювали за допомогою металевого зонда з конусоподібним наконечником за уже відомою методикою [4]. На 1, 3, 7 та 14 день тварин виводили із експерименту та проводили органометричну оцінку стану сім'яників з визначенням наступних показників: масу органу встановлювали за допомогою ваги торсійної ВТ-500, довжину та ширину вимірювали, використовуючи штангенциркуль. Після чого відбирали шматочки тканини сім'яників та фіксували їх у 10 % розчині нейтрального формаліну та в 96° етиловому спирті. Отримані парафінові зрізи товщиною 57 мкм фарбували гематоксиліном і еозином та проводили мікроскопічне дослідження серії гістологічних зрізів

РЕЗУЛЬТАТИ ТА ЇХ ОБГОВОРЕННЯ

Через добу після модельовання експериментального стенозу аорто-клубового сегменту при мікроскопічному дослідженні структур яєчка спостерігався значний набряк строми органу (рис. 1).

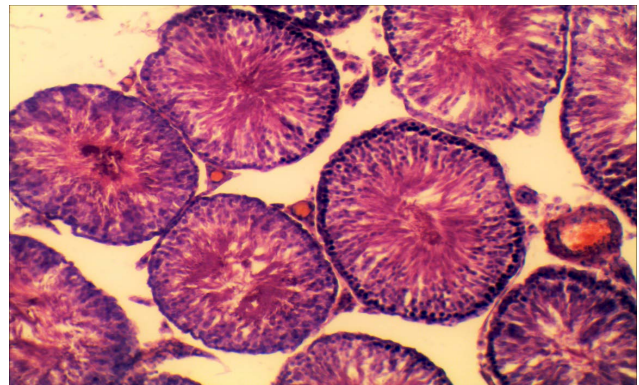


Рис. 1. Мікрофотографія гістологічного зрізу яєчка щура через 1 добу після модельованого стенозу аорто-клубового сегменту. Забарвлення гематоксиліном і еозином. x 140.

Набряк інтерстиціальної тканини яєчка з розширенням просвіту між сусідніми канальцями

Інтерстиціальна тканина нерівномірно розташовувалась між звивистими сім'яними трубочками, просвіт між якими був незначно розширеним. При цьому внутрішня структура самих канальців залишалась збереженою, в них чітко диференціювались шари сперматогенних клітин, що перебували на різних стадіях дозрівання. Описані зміни виникли на тлі артеріального та більш вираженого венозного повнокров'я. Стінки

дрібних артерій та артеріол були незначно потовщеними. На третю добу спостереження попередньо виявленні ознаки розладів органного кровообігу яєчка продовжували наростати (рис. 2).

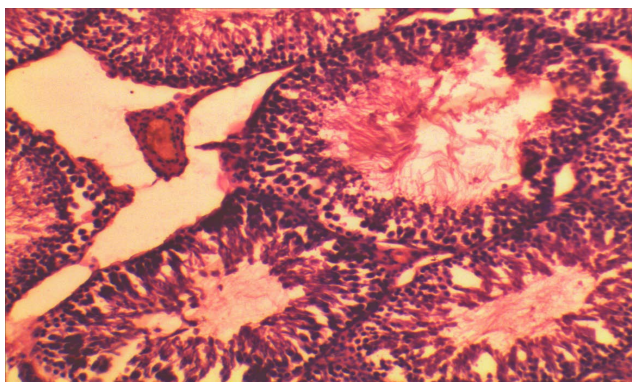


Рис. 2. Мікрофотографія гістологічного зрізу яєчка щура через 3 доби після модельованого стенозу аорто-клубового сегменту. Забарвлення гематоксилином і еозином. $\times 140$

Набряк інтерстиціальної тканини яєчка незначно зменшився, проте до нього приєдналися зміни у структурі клітин сперматогенного епітелію. Проявом яких стало відшарування сперматогоній від базальної мембрани каналців та розширення проміжків між рядами сперматогенних клітин. Стінки дрібних артерій та артеріол все ще були значно потовщеними.

На 7 добу спостереження на тлі значного зменшення набряку простору між звивистими сім'яними трубочками починали наростати дистрофічні зміни тканини яєчка (рис. 3).

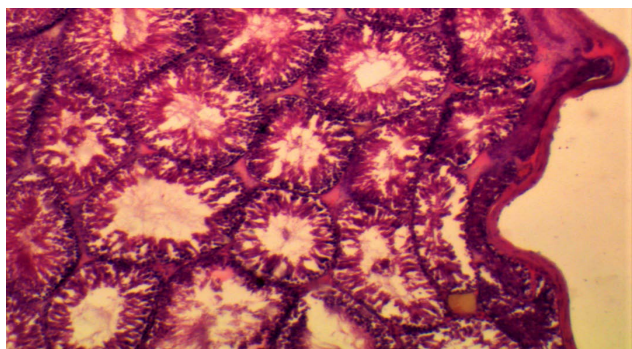


Рис. 3. Мікрофотографія гістологічного зрізу яєчка щура через 7 дів після модельованого стенозу аорто-клубового сегменту. Забарвлення гематоксилином і еозином. $\times 90$

Зокрема артерії більшого калібру були розтягнутими за рахунок значного кровонаповнення. На фоні судинних реакцій поглиблювались дистрофічні зміни у звивистих сім'яних трубочках, що

проявлялись зменшенням кількості шарів сперматогенних клітин та частковим спустошенням їх просвіту. Характерною, в даний термін спостереження, була поява хвилеподібних нерівностей білкової оболонки яєчка.

На 14 добу спостереження спостерігали ще більш виражені ознаки розладів органної гемодинаміки та, як наслідок, порушення трофіки сім'яників експериментальних тварин. Проявом таких змін було виражене артеріальне та венозне повнокров'я. Артерії великого калібру були значно кровонаповненими, на фоні цього дрібні та артерії середнього калібру, особливо артеріоли, мали потовщені стінки та помітно звужений просвіт (рис. 4).

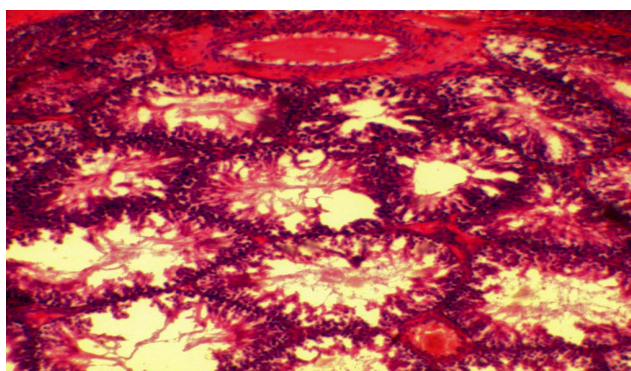


Рис. 4. Мікрофотографія гістологічного зрізу яєчка щура через 14 дів після модельованого стенозу аорто-клубового сегменту. Забарвлення гематоксилином і еозином. $\times 90$

На фоні виявлених судинних реакцій частина звивистих сім'яних трубочок виглядала спустошеною, із значним зменшенням кількості та ділянками відсутності клітин сперматогенного епітелію. Місцями можна було спостерігати ділянки початкових склеротичних змін інтерстиціальної тканини яєчка з порушенням цілісності стінки самих каналців, контури яких були деформованими та втрачали округлу чи округло-овальну форму.

ВИСНОВКИ

При дозованому стенозі аорто-клубового сегменту виникають значні розлади центральної гемодинаміки, характерні при оклюзійних захворюваннях аорти та її гілок. Внаслідок цього у сім'яниках статевозрілих щурів-самців виникають дистрофічні зміни клітин сперматогенного епітелію та знижується функціональна активність органу, що може складати основу для розвитку непліддя.

REFERENCES

1. Bredahl K, Jensen L, Schroeder T, Sillesen H, Nielsen H, Eiberg J. Mortality and complications after aortic bifurcated bypass procedures for chronic aortoiliac occlusive disease. *Journal of Vascular Surgery*. 2015;62(1):75-82. DOI: 10.1016/j.jvs.2015.02.025
View at:
Publisher Site: [https://www.jvascsurg.org/article/S0741-5214\(15\)00275-X/fulltext](https://www.jvascsurg.org/article/S0741-5214(15)00275-X/fulltext)
PubMed: <https://pubmed.ncbi.nlm.nih.gov/26115920/>
2. Celeb M, Paul AGA. Assessment of ischaemia-reperfusion injury in the mice testis by using contrast ultrasound molecular imaging. *Andrologia*. 2016;48(9):907-913. DOI: 10.1111/and.12531
View at:
Publisher Site: <https://onlinelibrary.wiley.com/doi/abs/10.1111/and.12531>
PubMed: <https://pubmed.ncbi.nlm.nih.gov/26790985/>
3. Alsaikhan B, Alrabeeh K, Delouya G, Zini A. Epidemiology of varicocele. *ASIAN J Androl*. 2016;18(2):179-181. DOI: 10.4103/1008-682X.172640
View at:
Publisher Site: <https://www.ajandrology.com/article.asp?issn=1008-682X;year=2016;volume=18;issue=2;spage=179;epage=181;aulast=Alsaikhan>
PubMed: <https://pubmed.ncbi.nlm.nih.gov/26763551/>
PubMed Central: <https://www.ncbi.nlm.nih.gov/pmc/articles/PMC4770482/>
4. Azenabor A, Ekun AO, Akinloye O. Impact of inflammation on male reproductive tract. *J Reprod Infertil*. 2015;16(3):123-129.
View at:
Publisher Site: <https://www.jri.ir/article/631>
PubMed: <https://pubmed.ncbi.nlm.nih.gov/26913230/>
PubMed Central: <https://www.ncbi.nlm.nih.gov/pmc/articles/PMC4508350/>
5. Joh JH, Cho S. A comparison of aortoiliac disease between eastern and western countries. *Vasc Specialist Int*. 2019;35(4):184-188. DOI: 10.5758/vsi.2019.35.4.184
View at:
Publisher Site: <https://www.vsjournal.org/journal/view.html?volume=35&number=4&spage=184&year=2019>
PubMed: <https://pubmed.ncbi.nlm.nih.gov/31915661/>
PubMed Central: <https://www.ncbi.nlm.nih.gov/pmc/articles/PMC6941775/>
6. Kayssi A, DeBord Smith A, Roche-Nagle G, Nguyen L. Health-related quality-of-life outcomes after open versus endovascular abdominal aortic aneurysm repair. *Journal of Vascular Surgery*. 2015;62(2):491-498. DOI: 10.1016/j.jvs.2015.05.032
View at:
Publisher Site: [https://www.jvascsurg.org/article/S0741-5214\(15\)01153-2/fulltext](https://www.jvascsurg.org/article/S0741-5214(15)01153-2/fulltext)
PubMed: <https://pubmed.ncbi.nlm.nih.gov/26211382/>
7. Lucas ML, Deibler L, Jr NE, Lichtenfels E, Aerts N. Surgical treatment of chronic aortoiliac occlusion. *Jornal Vascular Brasileiro*. 2015;14(1): 29-36. DOI: 10.1590/1677-5449.20140041
View at:
Publisher Site: <https://www.jvascbras.org/article/doi/10.1590/1677-5449.20140041>
8. Jensen C, Østergren P, Dupree J, Ohl D, Sønksen J, Fode M. Varicocele and male infertility. *Nature Reviews Urology*. 2017;14:523-533. DOI: 10.1038/nrurol.2017.98
View at:
Publisher Site: <https://www.nature.com/articles/nrurol.2017.98>

Article history:
Received: 03.11.2022
Revision requested: 19.11.2022
Revision received: 30.11.2022
Accepted: 27.12.2022
Published: 30.12.2022

PECULIARITIES OF THE STRUCTURAL AND FUNCTIONAL REARRANGEMENT OF THE PARENCHYMA OF THE TESTES OF RATS WITH DOSED STENOSIS OF THE AORTO-ILIAC SEGMENT

Koval D.B., Daneliuk V.B., Pylypiv V.V., Mykolenko A.Z.

Horbachevsky Ternopil National Medical University, Ternopil, Ukraine

koval_dmybog@tdmu.edu.ua

Relevance. Abdominal ischemic disease is a general term that characterizes various clinical syndromes of damage to the organs of the digestive system when blood flow is disturbed in the abdominal part of the aorta and its branches, as a result of which there is a disparity of the blood supply of internal organs to their energy needs with the subsequent development of chronic ischemia and necrosis of cells and tissue.

Objective. To establish the characteristic features of the dynamics of the remodeling of the blood vessel of the testicles of rats with dosed stenosis of the aorto-iliac segment.

Materials and methods. The experiment was conducted on 48 white outbred sexually mature male rats with an average age of 3 months and a weight of 180-200 g. All animals were divided into two groups: experimental group consisted of 36 animals with simulated dosage stenosis of the aorto-iliac segment and control group (12 subjects). All operative manipulations were performed in compliance with the rules of asepsis and antiseptics. Preliminary anesthetization of the animals was carried out with the intramuscular injections of ketamine (50 mg/ml) in terms of 0.083 mg/g of body weight. After performing a laparotomy through a midsection along the white line of the abdominal wall, the abdominal aorta was isolated and compressed by 1/3 of its diameter by applying a silk ligature. The degree of narrowing was controlled using a metal probe with a cone-shaped tip according to the already known method. On the 1st, 3rd, 7th, and 14th day, the animals were taken out of the experiment and an organometric assessment of the condition of the testicles was carried out with the determination of the following parameters: the weight of the organ was determined using a torsion weight VT-500, the length and width were measured using a caliper. After that, pieces of testicular tissue were taken and fixed in a 10% solution of neutral formalin and 96% ethyl alcohol. The obtained paraffin sections with a thickness of 5-7 μm were stained with hematoxylin and eosin, and microscopic examination of a series of histological sections was carried out.

Results. A day after the simulation of experimental stenosis of the aorto-iliac segment, a microscopic examination of the structures of the testicle revealed significant swelling of the stroma of the organ. The interstitial tissue was unevenly located between the tortuous seminiferous tubules, the lumen between which was slightly expanded. At the same time, the internal structure of the tubules remained preserved, layers of spermatogenic cells at different stages of maturation were clearly differentiated in them.

On the third day of observation, previously identified signs of disorders of organ blood circulation in the testicles continued to increase. The swelling of the testicular interstitial tissue slightly decreased, but it was accompanied by changes in the structure of the cells of the spermatogenic epithelium, the manifestation of which was the detachment of spermatogonia from the basal membrane of the tubules and the expansion of the spaces between the rows of spermatogenic cells. The walls of the small arteries and arterioles were still significantly thickened.

On the 7th day of observation, against the background of a significant decrease in the swelling of the space between the tortuous seminiferous tubules, dystrophic changes in the testicular tissue began to increase.

On the 14th day of observation, even more expressed signs of organ hemodynamics violation were observed, and as a result, deviations of the trophism of testicles of experimental animals. Manifestation of such changes were prominent arterial and venous plethora. Large-caliber arteries were significantly filled with blood, and as a result, small and medium-caliber arteries, especially arterioles, had thickened walls and a markedly narrowed lumen.

Conclusion. With dosed stenosis of the aorto-iliac segment, significant disorders of central hemodynamics occur, which are characteristic of occlusive diseases of the aorta and its branches.

As a result, in the testes of sexually mature male rats, dystrophic changes in the cells of the spermatogenic epithelium occur and the functional activity of the organ decreases, which can form the basis for the development of infertility.

Key words: dystrophy, stenosis, testicles, aorto-iliac segment.